

# Vajinal Kuruluk ve Disparoni

Prof.Dr.Tufan Bilgin

BURSA

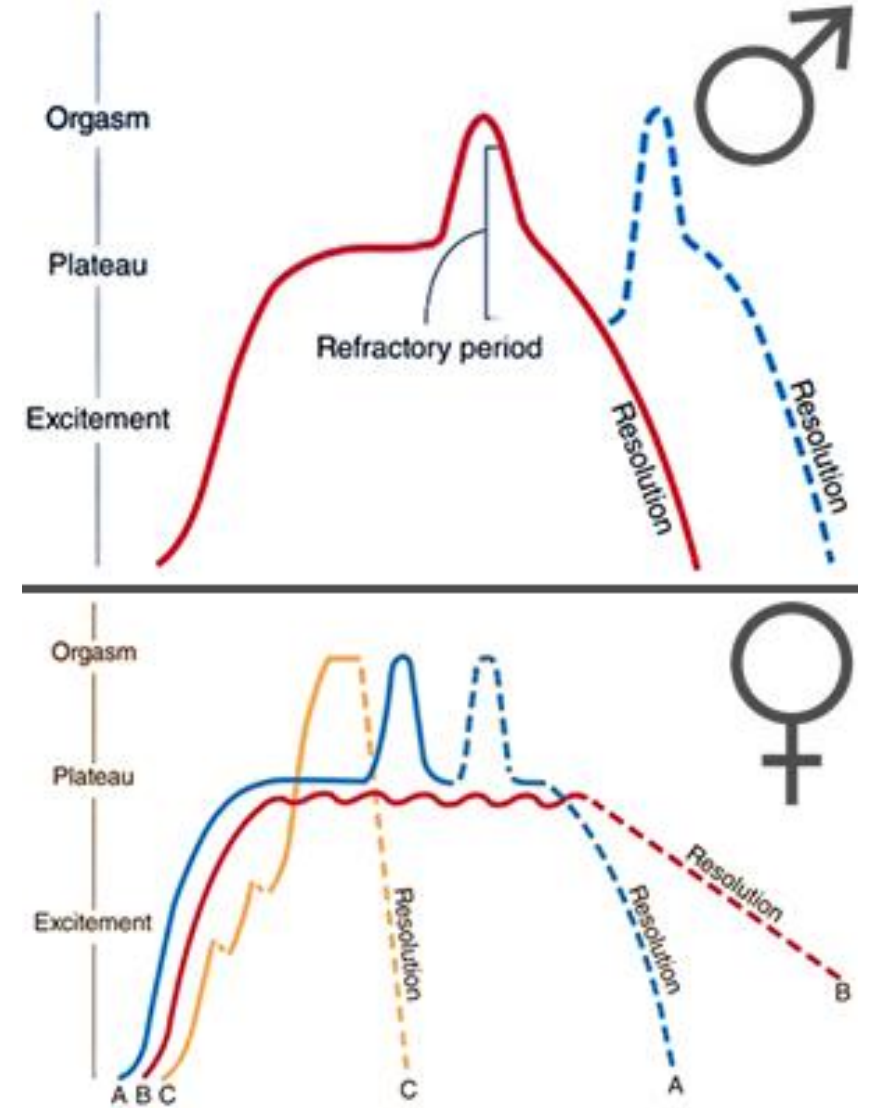
Dis → Kötü, acı, zorluk, rahatsızlık

Paroni → Yatakta yanına uzanma

Coitalgia

# Cinsel Aktivite Fazları

- Uyarılma/heyecanlanma
- Plato
- Orgazm
- Relaksasyon



# Cinsel Uyarılma ve Plato Fazları

## Kadın

- Cinsel organlara kan akımı ↑
- Nabız ↑
- Solunum ↑
- Kan Basıncı ↑
- Vajinal lubrikasyon ↑
- Klitoris ereksiyonu
- Meme ucu ereksiyonu

## Erkek

- Cinsel organlara kan akımı ↑
- Nabız ↑
- Solunum ↑
- Kan Basıncı ↑
- Penis ereksiyonu
- Skrotumun gerilmesi

# Orgazm Fazı

## **Kadın**

- Hızlı siklik pelvik kas kontraksiyonları
- Vajinal-uterin siklik kontraksiyonlar

## **Erkek**

- Hızlı siklik pelvik kas kontraksiyonları
- Ejekulasyon

# Relaksasyon Fazı

## Kadın

- Kaslar gevşer
- Solunum, nabız, kan basıncı normale döner
- Haz/keyif

## Erkek

- Penis yumuşar
- Kaslar gevşer
- Solunum, nabız, kan basıncı normale döner
- Haz/keyif

Refrakter Periyot

# Kadın Cinsel Disfonksiyonu

- Cinsel istek (desire) bozuklukları
- Uyarılma (arousal) bozuklukları
- Orgazm bozuklukları
- Ağrılı cinsel birleşme (disparoni)

# Hipoaktif Cinsel İstek Bozuklukları

- Libido azlığı, cinsel istek/fantezi azlığı
- Eş/partner yokluğu/kaybı
- Azalmış estrojen/testosteron
- SSRI ve bazı ilaçlar
- Anksiyete ve depresyon
- Yaşlanma
- Yorgunluk
- Gebelik/laktasyon
- Hiperprolaktinemi



# Uyarılma Bozuklukları

- Psikolojik/emosyonel
  - Öfke, stress, depresyon
- İlişki
  - Çatışma, güvensizlik
- Medikal
  - Azalmış hormonlar
  - SSRI
  - İlaçlar
  - Uyuşturucu

# Orgazm Bozuklukları

- Primer anorgasmi
  - Cinsel eğitim/davranış/baskılanma
  - Cinselliğin ayıp/yanlış/günah olarak algılanması
- Sekonder anorgasmi
  - SSRI
  - Alkolizm
  - Uyuşturucu
  - Genital travma
  - Menopoz

Uygun eř  
Uygun mekan  
Uygun zaman

# Disparoni

- Anatomik Faktörler
- Patolojik Faktörler
- Psikosomatik Faktörler
- İatrojenik Faktörler

# Disparoni (Anatomik)

- Labial sineşı
- Himenal deformiteler
- Vajinal agenesis
- Vajinal kist/tümörler (Gardner kisti)
- Üretral divertikül
- Vajinal septum
- Diğer konjenital anatomik malformasyonlar

# Disparoni (Patolojik)

- Vajinitler
  - Trikomonas, candida
- PID ve sekelleri
- Endometriosis
- İntroital kondilomlar
- Pelvik benign tümörler
- Genital kanserler
- GSM (Menopozun genitoüriner sendromu)

# Disparoni (Psikosomatik)

- Koitusta şiddetli acı çekeceđi hayali
  - Cinsel eğitim eksikliđi
  - Korunulan, muhafaza edilmesi gereken organ
  - Toplumsal cinsel kültürel ortam
- Penetrasyon anksiyetesi
- Ağrılı koitus deneyimi
  - Suçluluk
  - Yetersizlik hissi
  - Utanç

# Disparoni (iatrojenik)

- Radyasyon tedavisi
- Epizyotomi
- Mesh erozyonu
- Vajinal postop adhezyon
- Vajinal postop daralma



# Disparoni

	Superficial	Derin
Prevalans	Sık	Seyrek
Lokasyon	Vulva ve introitus	İç genitalia, pelvik bölge
Patoloji	Vulvit, vajinit, uretrit, herpes Epizyotomi GSM, Vajinal kuruluk, Anksiyete, depresyon	PID, endometriosis Genital tümör ve kanser Postoperatif adhezyon

# Hipoestrojenizm

- Laktasyon
- Hipotalamik amenore
- Hiperprolaktinemi
- POF
- Menopoz (cerrahi, radyoterapi, kemoterapi)
- Çeşitli tedaviler
  - GnRH agonistleri
  - Aromataz inhibitörleri
  - Danazol

# GSM (Menopozun Genitoüriner Sendromu)

## **Semptomlar;**

- Yetersiz seksüel ilgi/istek
- Vajinal kuruluk
- Disparoni
  - Yırtılma hissi
  - Yanma hissi
  - Acı
- Orgazm güçlüğü
- Rekürren üriner enfeksiyon
- Urgency
- Disüri

# GSM (Menopozun Genitoüriner Sendromu)

## **Bulgular;**

- Vajina epiteli soluk, ince
- Düz, rugalar kaybolmuş
- Azalmış elastisite (kısa ve daralmış vajina)
- Fornikslerde silinme/düzleşme
- Yer yer peteşi ve ekimozlar
- Pubik kıllarda seyrekleşme
- Labialarda incelme/füzyon
- Mons pubis ve labial adipoz dokuda azalma
- Üretral karünkül

# GSM (Menopozun Genitoüriner Sendromu)

## **Lab Bulguları;**

- Vajina pH sında yükselme (pH=5-7)
- Artmış parabazal ve intermedier hücreler
- Maturasyon indeksinde azalma
- Azalmış veya kaybolmuş flora bakterileri
- Azalmış sistemik estradiol

# Tedavi

- Vajinal lubrikanlar
- Vajinal nemlendiriciler
- Vajinal estrogen
- Sistemik estrogen
- Dehidroepiandrosteron (DHEA)
- SERM
  - Ospemifene
- Laser

# Lubrikan ve Nemlendiriciler

## Lubrikanlar;

- Su bazlı (koitus öncesi, nonirritan, kısa etkili)
- Yağ bazlı (bitkisel yağlar; coconut, avocado, olive oil)
- Silikon bazlı (silikon polimerler; uzun etkili)
- Petroleum bazlı (mineral yağ; nadiren önerilir)
- Hibrit

## Nemlendiriciler;

Cinsel ilişki sıklığından bağımsız olarak haftada 1-3 defa vajina içine

# Vajinal Estrojen

- Vajinal krem
  - Konjuge estrojen (Premarin; 0.625 mg/g)
  - Estriol (Ovestin; 1mg/g estriol)
- Vajinal ring
  - Estring (7.5 $\mu$ g estradiol/24h/3 ay)
- Vajinal tablet
  - Estradiol (Vagifem; 10  $\mu$ g estradiol)
  - Estriol (Gynoflor; 30 $\mu$ g estriol)



# DHEA

Intacrinology!

- 0.5% (6.5 mg) günlük intravaginal uygulama (Prasterone)
- Vajinal kurulukta %84 iyileşme
- Epitel kalınlığı, sekresyon ve renkte iyileşme %86
- Vajen pH'sında %15 azalma (pH 6.34 → 5.39)
- Parabazal hücrelerde % 27 azalma
- Superficial hücrelerde %8.4 artma
- Dolaşımdaki steroid seviyeleri aynı

# ideal SERM

**Table 1.** *Clinical profile of the ideal SERM*

Site of action	Effect	Clinical outcome
Bone	ER agonist	Prevent osteoporosis Reduce fracture risk
Brain	ER agonist	Provide neuroprotective effect Relieve hot flushes
Breast	ER-neutral or antagonist	Prevent or stop increase in breast cancer (and limit proliferation)
Endometrium/ uterus	ER-neutral or antagonist	Prevent or stop increase in endometrial cancer (and limit proliferation and polyp formation)
Heart	ER agonist	Lower cardiovascular risk and improve lipid profile
Vagina	ER agonist	Increase the maturation index, reduce vaginal pH, and reduce symptoms of VVA

SERM, selective estrogen receptor modulator; ER, estrogen receptor. Adapted from Taylor.<sup>13</sup> Adaptations are themselves works protected by copyright. So in order to publish this adaptation, authorization must be obtained both from the owner of the copyright in the original work and from the owner of copyright in the translation or adaptation.

# Target Dokuda SERM Etkisi

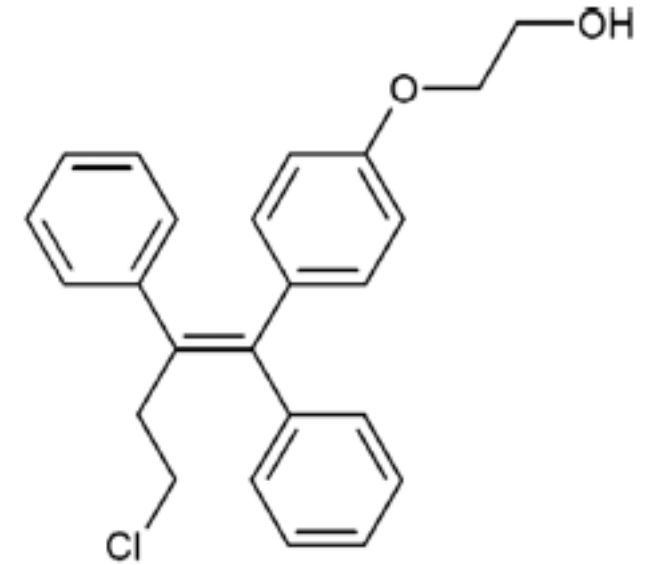
**Table Effects of SERMs vary in target tissues**<sup>3-21, 23-26</sup>

SERM	Bone	Brain	Breast	Endometrium-uterus	Vagina	Cardiovascular	FDA indication
Tamoxifen <sup>3-7</sup>	Agonist	Antagonist	Antagonist	Agonist	Agonist, variably	Agonist	Prevention of breast cancer in high-risk women
Raloxifene <sup>9-14</sup>	Agonist	Antagonist	Antagonist	Neutral	Neutral	Agonist	Treat and prevent osteoporosis; prevention of breast cancer in high-risk postmenopausal women
Bazedoxifene <sup>15,16</sup>	Agonist	Weak antagonist	Antagonist	Antagonist	Antagonist	Neutral	None as monotherapy
Ospemifene <sup>17-21</sup>	Agonist	Antagonist	Neutral	Partial agonist	Agonist	Agonist	Moderate-to-severe dyspareunia in VVA
Lasofoxifene <sup>23,24</sup>	Agonist	Weak antagonist	Antagonist	Neutral	Agonist	Agonist	None; in development
BZA/CE <sup>25,26</sup>	Agonist	Agonist	Neutral	Neutral	Agonist	Agonist	Vasomotor symptoms and prevention of osteoporosis

Abbreviations: BZA/CE, bazedoxifene/conjugated estrogen; FDA, US Food and Drug Administration; SERM, selective estrogen receptor modulator; VVA, vulvovaginal atrophy.

# Ospemifene (Osphena)

- Maturasyon indeksi ↑
- Vajinal pH ↓
- Vajinal kuruluk ↓
- Disparoni ↓
- Endometrium ↔
- Ateş-ter basması ↑
- Tromboemboli ↑
- Meme profili iyi
- 2013 FDA onayı



**Ospemifene**

# Laser Tedavi

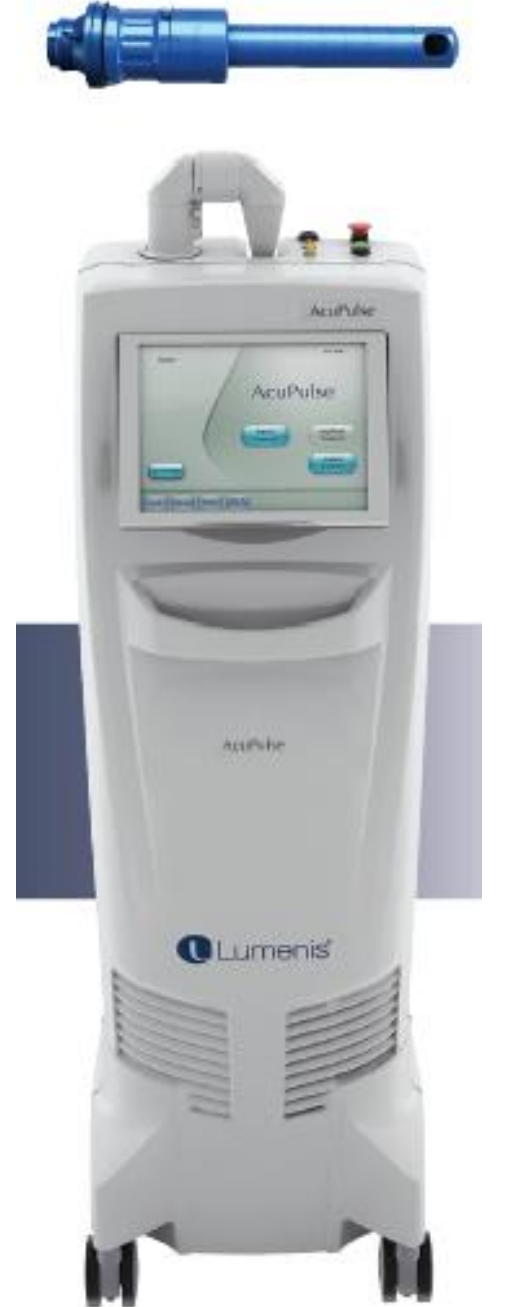- CO2 Laser
- Erbiyum Laser
- DQRF (Dinamik kuadripolar radyofrekans) Laser

6 hafta ara ile 5 dakika tedavi  
Anestezi gerektirmiyor

Vajinal mukozada oluřturulan mikroablasyonlar  
Kollagen ve elastin artışı, mukozada kalınlaşma  
Artmış vaskülerizasyon

2014 FDA onayı

**%85 Klinik başarı**



# Yaşam Tarzı Değişiklikleri

- Artmış cinsel aktivite
  - Kan akımı ve dolaşım artar
  - Lubrikasyon artar
  - Seminal sıvıdaki steroid ve prostaglandinler
  - Vajinal esneme/gerilme elastisiteyi artırır
- Sigara ve alkolün azaltılması
- Dar, küçük, sentetik çamaşır kullanılmaması
- Artmış fizik aktivite
- Diyet, kilo kontrolü
- Psikoseksüel destek